- Copyright - Il Pensiero Scientifico Editore downloaded by IP 18.117.196.217 Mon, 29 Apr 2024, 14:53:14

A CURA DI MATTEO BERTINI, GIANLUCA CAMPO E CLAUDIO RAPEZZI

Giovane ragazza con una ripolarizzazione anomala

Francesco Vitali[1], Elisabetta Tonet[2]

[1]*Cattedra di Cardiologia, Università degli Studi, Ferrara*
[2]*U.O. Cardiologia, Azienda Ospedaliero-Universitaria di Ferrara, Cona (FE)*

G Ital Cardiol 2020;21(12):915

DIAGNOSI ECG?

1. Embolia polmonare acuta
2. Miocardite acuta
3. Pregresso infarto inferiore
4. Prolungamento dell'intervallo QTc

DESCRIZIONE DEL CASO

Donna di 23 anni che viene a controllo. Ecocardiogramma e risonanza magnetica cardiaca nei limiti.

DESCRIZIONE DELL'ECG

Tracciato eseguito in ortostatismo: ritmo sinusale a 80 b/min, onda P nei limiti, intervallo PR nei limiti (130 ms), QRS nei limiti per asse e durata, evidente allargamento simmetrico a tenda delle onde T maggiormente rappresentato a livello delle derivazioni precordiali con intervallo QTc marcatamente prolungato (Fridericia 594 ms). Si segnala QTc in clinostatismo nei limiti (Fridericia 447 ms).

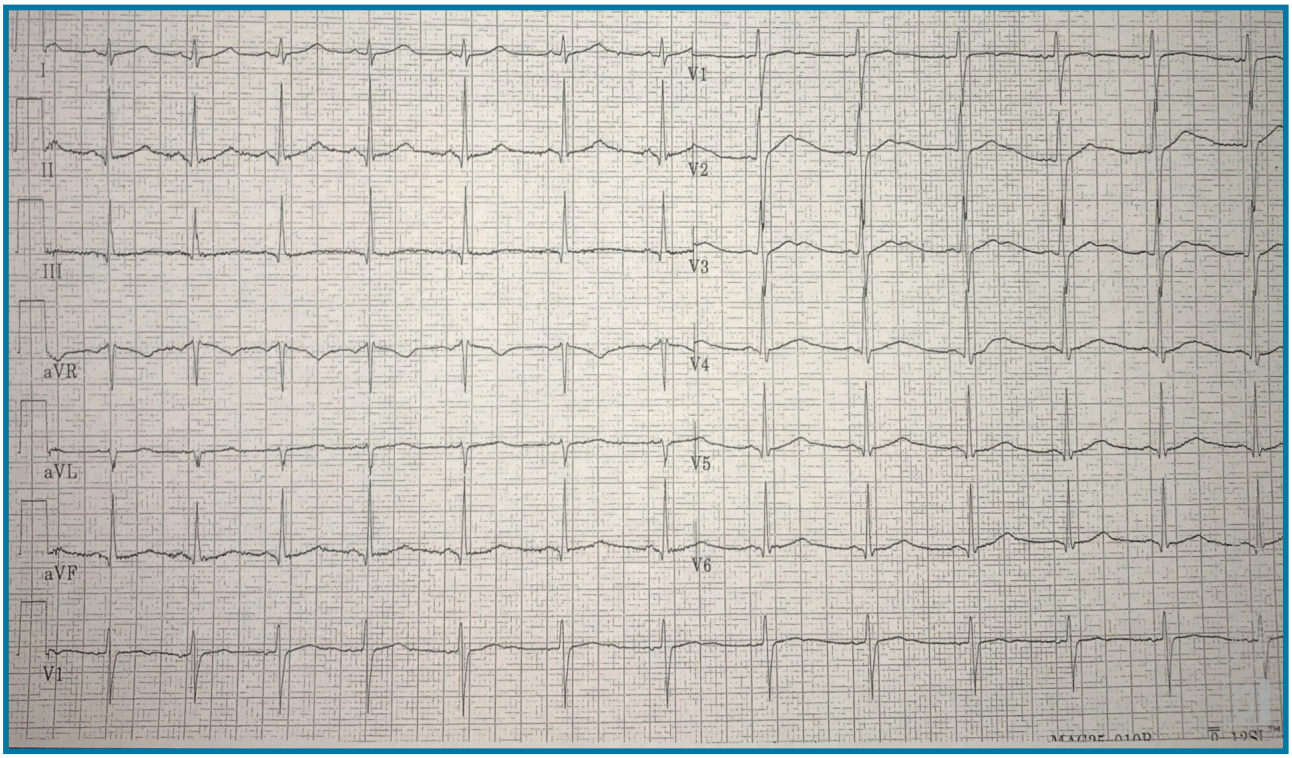

DISCUSSIONE

Diagnosi: **sindrome del QT lungo tipo 2** (situazione già nota da tempo che aveva condotto ad impianto di defibrillatore). Il prolungamento patologico dell'intervallo QT (>450 ms nell'uomo e >470 ms nella donna) può essere relato a diverse condizioni fisiopatologiche acquisite e genetiche. In pazienti affetti da sindrome del QT lungo un prolungamento dell'intervallo QTc con allargamento a tenda dell'onda T è slatentizzabile eseguendo il tracciato in ortostatismo.

© 2020 Il Pensiero Scientifico Editore
e-mail: claudio.rapezzi@unife.it